






## Ductus venoso como marcador de crecimiento fetal en primer trimestre en una población de gestantes colombianas

Mauricio Andrés Martínez Ramírez <sup>1</sup>  
 <https://orcid.org/0000-0002-1686-7309>

Montserrat Uriel Calvo <sup>4</sup>  
 <https://orcid.org/0000-0001-5987-8633>

Valentina María Vargas Gamboa <sup>2</sup>  
 <https://orcid.org/0000-0002-5845-7543>

Arlín Martha Bibiana Pérez Hernández <sup>5</sup>  
 <https://orcid.org/0000-0001-8796-1725>

Ximena Carolina Romero Infante <sup>3</sup>  
 <https://orcid.org/0000-0002-7040-2705>

<sup>1-5</sup> Grupo de Investigación en Medicina Materno-Fetal y Ginecología El Bosque. Facultad de Medicina. Universidad El Bosque. Calle 134 No. 7b-83. Bogotá, D.C., Colombia. E-mail: romeroximena@unbosque.edu.co

### Resumen

*Objetivos:* evaluar la relación entre el ductus venoso (DV) y las variables del crecimiento fetal en primer trimestre en una población de gestantes colombianas.

*Métodos:* se realizó un estudio transversal descriptivo con datos secundarios obtenidos de un estudio multicéntrico. Se incluyeron 526 pacientes entre las semanas 11 a 14 para seguimiento ecográfico gestacional atendidas en tres instituciones prestadoras de salud en Bogotá, Colombia, entre mayo del 2014 y octubre del 2018. Se realizó un análisis descriptivo bivariado donde se evaluó la relación entre las características del DV en primer trimestre y los hallazgos ecográficos.

*Resultados:* la onda de flujo del DV en primer trimestre fue normal en la totalidad de la muestra, con un índice medio de pulsatilidad del ductus venoso (IPDV) de  $0,96 \pm 0,18$ . Se encontró una correlación negativa entre la longitud cefalocaudal (LCC) y el IPDV ( $p < 0,05$ ).

*Conclusión:* existe una relación entre el IPDV respecto a la LCC, señalando un interés de este marcador temprano en relación con las alteraciones del crecimiento fetal, sin embargo, se requieren más estudios para determinar la utilidad entre esta variable respecto al crecimiento fetal

**Palabras claves** Primer trimestre del embarazo, Ultrasonografía doppler, Desarrollo fetal, Largo Cráneo-Cadera



## Introducción

El cribado de las alteraciones del crecimiento fetal es de gran importancia, ya que, estas patologías favorecen el deterioro y compromiso del estado de salud fetal.<sup>1</sup> El bajo peso al nacer se ha relacionado con el desarrollo de enfermedad coronaria y diabetes no-insulinodependiente y otras patologías de carácter crónico.<sup>2</sup> Ningún biomarcador utilizado en la actualidad permite pronosticar precozmente el desarrollo de estas enfermedades, por lo cual, el cribado se basa en la medición de rutina de la altura del fondo uterino, complementada con la medición ecográfica del tamaño fetal en mujeres con complicaciones del embarazo o con antecedentes relevantes.<sup>3,4</sup>

Entre las variables ultrasonográficas que permiten evaluar la biometría y crecimiento fetal se encuentra la longitud cefalocaudal (LCC), la cual permite la datación del embarazo.<sup>5</sup> Adicionalmente, existe evidencia sobre su utilidad para detectar tempranamente alteraciones en el crecimiento fetal<sup>6</sup> y la relación entre la alteración de este marcador con embarazos de alto riesgo.<sup>7,8</sup>

El ductus venoso (DV), es un marcador hemodinámico para el tamizaje, diagnóstico y pronóstico de alteraciones estructurales y funcionales del feto que pueden conllevar estados patológicos, cumpliendo un papel clave en la evaluación del estado hemodinámico fetal.<sup>9-12</sup> Es una estructura que favorece el suministro de oxígeno desde la vena umbilical directamente hacia el cerebro y el miocardio. Su valoración mediante ultrasonografía Doppler permite una evaluación indirecta del estado hemodinámico fetal, el cual, al presentar deterioro secundario a condiciones de estrés fisiológico, como hipoxia y acidemia, puede presentar alteración en su onda de flujo o en su índice de pulsatilidad.<sup>13-17</sup>

Dado la relación entre este vaso y el impacto de la insuficiencia placentaria en el crecimiento fetal, el objetivo de este estudio es evaluar la relación entre el DV y las variables del crecimiento fetal en primer trimestre en una población de gestantes colombianas.

## Métodos

Se realizó un estudio transversal descriptivo con datos secundarios obtenidos de un estudio multicéntrico. En total se tomaron datos de 566 pacientes a quienes se les realizó seguimiento ecográfico de su embarazo en la Unidad de Diagnóstico Prenatal Ecodiagnóstico El Bosque, la Clínica El Bosque y la Unidad de Servicios de Salud Suroccidente - Hospital Occidente de Kennedy en Bogotá, Colombia, entre mayo del 2014 y octubre del 2018. Se seleccionaron 526 pacientes que cumplieron los criterios de inclusión: gestantes entre las semanas 11 y la semana 13 y 6 días de gestación, a quienes se les realizó

seguimiento ecográfico. Se excluyeron 40 maternas dentro de las cuales estaban, las gestantes menores de 14 años, las que tuvieron pérdidas durante el embarazo y las que no tenían resultados maternos y perinatales.

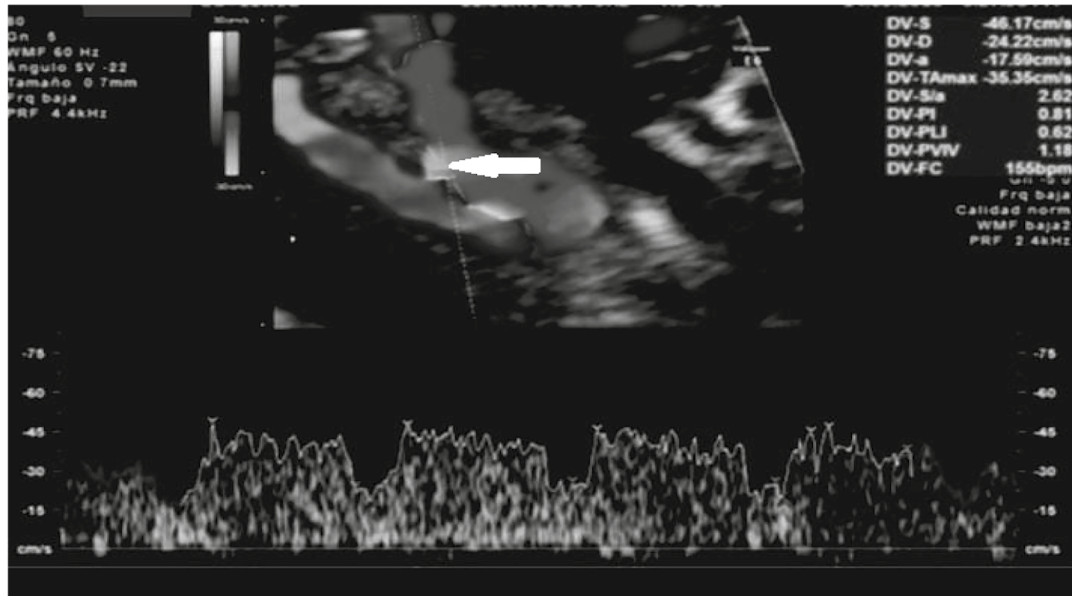
Las pacientes acudieron a valoración ecográfica en primer trimestre entre la semana 11 y la semana 13 y 6 días, donde se registraron las características sociodemográficas, variables clínicas, ecográficas: translucencia nucal (TN), longitud cefalocaudal (LCC) y gineco-obstétricas: paridad, los antecedentes de parto a término y pretérmino, preeclampsia y restricción del crecimiento intrauterino (RCIU). Las características del DV fetal (índice de pulsatilidad y onda de flujo) se valoraron durante la quiescencia fetal, acostado boca arriba en un corte sagital medio, ampliando la imagen hasta visualizar el tórax y abdomen fetal ocupando la pantalla. Posteriormente, con Doppler color y una insonación media a través del abdomen fetal, a nivel hepático, logrando la visualización del DV que conecta la vena umbilical con la vena cava inferior, donde observa mayor turbulencia, con un ángulo de insonación menor a 30 grados. Finalmente, con el uso del Doppler pulsado, un volumen de muestra entre 0.5 y 1.0 mm, se adquiere la forma de onda DV (Figura 1A).<sup>18,19</sup> Para el estudio se usaron las referencias de normalidad del DV reportados por Borrell *et al.*<sup>20</sup> El LCC se tomó en un corte sagital, ampliando la imagen y con el feto en posición neutra, midiendo desde el lado externo de la coronilla ya la rabadilla, la longitud máxima del feto. Con esta medida en la ecografía de 11 a 13.6 semanas de gestación, en cm, se calculó y confirmó la edad gestacional (Figura 1B).<sup>21</sup> Finalmente, se registraron los resultados postnatales incluyendo los diagnósticos materno-perinatales (preeclampsia y RCIU) y resultados del neonato (edad gestacional, peso, talla, puntaje de APGAR, Ballard, etc.).

Para la caracterización de las gestantes, se realizó un análisis descriptivo de las características sociodemográficas, ecográficas, gineco-obstétricas y postnatales, mediante el cálculo de frecuencias simples y relativas expresadas en porcentajes para las variables cualitativas y se calcularon medidas de tendencia central y dispersión (media y desviación estándar) para las variables cuantitativas. Por otro lado, se realizó un análisis bivariado donde se evaluó la relación entre las características del DV y los hallazgos ecográficos. Para las variables cuantitativas se evaluó previamente la normalidad con el test de Kolmogorov-Smirnov y la homogeneidad de varianzas con el Test de Levene, como en ningún caso se cumplieron los supuestos, se usó la prueba no-paramétrica U de Mann-Whitney para comparación de grupos. Y para evaluar la relación entre las variables cuantitativas se usó el coeficiente de correlación de Spearman ( $\rho$ ). Se consideró significativo un valor  $p < 0.05$ . Los datos fueron

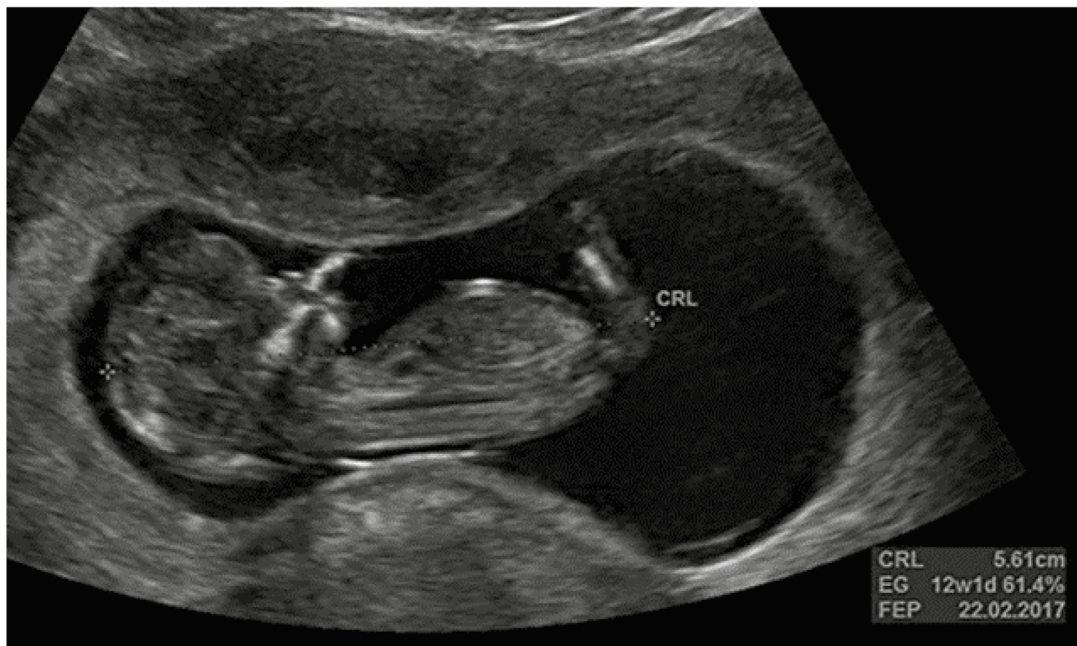
Figura 1

Medición del ductus venoso y de la longitud craneocaudal. Bogotá, Colombia, 2014-2018.

A)



B)



A) Medición del ductus venoso. La flecha muestra la localización ductus venoso; B) Medición de la longitud cráneo-caudal. CRL= Longitud cráneo caudal.

digitados en una base de datos de Excel y los análisis procesados en el *software* SPSS versión 22.

Este proyecto fue aprobado por el Comité de Ética de la Universidad El Bosque, Acta No. 026-2017.

## Resultados

La muestra estuvo compuesta por 526 gestantes, donde el promedio de la edad fue de  $27 \pm 6$  años. Adicionalmente se

observó que el 4.2% tenía patologías preexistentes siendo la diabetes gestacional y la hipertensión arterial las más comunes. Las características sociodemográficas y clínicas maternas se pueden ver en la Tabla 1.

La onda de flujo del DV se observó de manera normal en la totalidad de la muestra (100%). De igual manera, se observó que la media del índice de pulsatilidad en primer trimestre fue de  $0,96 \pm 0,1$ .

Respecto a las variables gineco-obstétricas (Tabla 2), la edad gestacional por ecografía, correspondiente al número de semanas al momento de la valoración, la media fue de  $12,7 \pm 0,6$  semanas en el primer trimestre. También se observó que 48% (254) de las gestantes eran primigestas y 52% (272) multigestas.

En cuanto a las variables ecográficas en primer trimestre, la media de la translucencia nucal fue de  $1,58 \pm 0,4$  mm, y la media de la longitud céfalo-caudal fue de  $66,3 \pm 9,3$  cm.

En los resultados posnatales, se observó que la media de la edad gestacional al momento del parto fue de  $38,4 \pm 1,7$  semanas. Cabe anotar que, de las 526 pacientes, solo una tuvo como desenlace un óbito fetal en semana 29 de

gestación. Al momento del parto se encontró que 5% de las gestantes fueron diagnosticadas con RCIU y 8% con diagnóstico de preeclampsia. En cuanto a los neonatos, el peso tuvo una media de  $2994,8 \pm 484,7$  gr y la talla al nacer de  $49,5 \pm 3,04$  cm. (Tabla 2).

En el análisis bivariado de las variables del DV en el primer trimestre, con las variables ecográficas y los resultados postnatales, se encontró que la correlación entre la longitud cefalocaudal y el IPDV en primer trimestre fue estadísticamente significativa ( $p < 0,05$ ) (Tablas 3 y 4). Mientras que la correlación entre IPDV con el resto de las variables ecográficas y los resultados postnatales no fue estadísticamente significativa.

## Discusión

El crecimiento normal del feto se genera a partir de la interacción entre el crecimiento potencial (genéticamente predeterminado) y la relación entre la salud materna y fetoplacentaria<sup>5</sup>. Los estudios ultrasonográficos, junto a los diferentes marcadores ecográficos son herramientas clave en la evaluación fetal a lo largo del embarazo, ya que

**Tabla 1**

Características sociodemográficas de la población de estudio. Bogotá, Colombia, 2014-2018.

Variables	Total (N=526)	
	n	%
Edad (años) ( $\bar{x} \pm DE$ )		$27,4 \pm 6,4$
Fumador	42	8,0
Pertenencia Étnica		
Negro	10	2,0
Mestizo	508	97,0
Blanco	8	2,0
Talla (m) ( $\bar{x} \pm DE$ )		$1,58 \pm 0,05$
Peso (Kg) ( $\bar{x} \pm DE$ )		$62,3 \pm 10,8$
Índice de masa corporal		
Desnutrición ( $<19,8$ kg/m <sup>2</sup> )	14	3,0
Normal ( $19,8$ - $26$ kg/m <sup>2</sup> )	300	57,0
Sobrepeso ( $26$ - $29$ kg/m <sup>2</sup> )	153	29,0
Obesidad ( $>29$ kg/m <sup>2</sup> )	59	11,0
Nivel Socioeconómico		
Alto	23	4,0
Medio	258	49,0
Bajo	254	47,0
Patologías Maternas Preexistentes		
Diabetes Mellitus	3	1,0
Hipertensión Arterial	11	2,0
Síndrome Anticuerpos Antifosfolípidos	2	0,2
Enfermedad Renal Crónica	4	1,0

Tabla 2

Características Gineco-obstétricas y Postnatales. Bogotá, Colombia, 2014-2018.		
Variables	Total (N=526)	
	n	%
Edad gestacional por ecografía (semanas)		
Primer Trimestre ( $\bar{x} \pm DE$ )		12,7 $\pm$ 0,6
Paridad		
Primigestas	254	48,0
Multigestas	272	52,0
Antecedente personal de Preeclampsia	41	8,0
Antecedente personal de RCIU	20	4,0
Antecedente de Malformaciones Congénitas	16	3,0
Edad gestacional al momento del parto (semanas) ( $\bar{x} \pm DE$ )		38,4 $\pm$ 1,7
Parto a Término		39,1 $\pm$ 1,06
Parto Pretérmino		34,4 $\pm$ 2,1
Óbito Fetal	1	-
Peso al nacer (gr) ( $\bar{x} \pm DE$ )		2994,8 $\pm$ 484,7
Talla al nacer (cm) ( $\bar{x} \pm DE$ )		49,5 $\pm$ 3,04
Perímetro cefálico (cm) ( $\bar{x} \pm DE$ )		33,8 $\pm$ 3,01
Malformación Congénita	10	2,0
Pielectasia	8	80,0
Gastrosquisis	1	10,0
Masa Anaxial Abdominal	1	10,0
Preeclampsia	42	8,0
Restricción del Crecimiento Intrauterino	28	5,0
Puntaje de Apgar ( $\bar{x} \pm DE$ )		
1 minuto		8,03 $\pm$ 0,7
5 minutos		8,96 $\pm$ 0,7
10 minutos		9,73 $\pm$ 0,8
Ingreso a UCIN	74	14,0

UCIN = Unidad de Cuidados Intensivos Neonatales; RCIU = restricción del crecimiento intrauterino.

Tabla 3

Correlación entre características ecográficas y postnatales del Ductus Venoso en primer trimestre. Bogotá, Colombia, 2014-2018.		
Variables	Índice de Pulsatilidad Primer Trimestre (N=526)	
	$r_s$	p
Ecográficas		
Translucencia Nucal	-0,027	0,541
Longitud Cefalocaudal	-0,174	0,00*
Resultados postnatales		
EG al momento del parto	-0,063	0,152
Peso al nacer	-0,035	0,419
Talla al nacer	-0,053	0,227
Perímetro cefálico	-0,020	0,742
Puntaje de Apgar		
1 min	0,060	0,207
5 min	0,049	0,304
10 min	0,003	0,959
Ballard	-0,089	0,154

 $r_s$  = Coeficiente de Correlación de Spearman.

Tabla 4

Variables	IP* Primer Trimestre		
	N	n=526	p
Ingreso a UCIN <sup>(0)</sup>			0,223
Si	28	0,99 ± 0,16	
No	498	0,96 ± 0,19	
Malformación congénita <sup>(0)</sup>			0,593
Si	10	0,94 ± 0,10	
No	516	0,96 ± 0,19	
Parto <sup>(0)</sup>			0,794
Pretérmino	59	0,96 ± 0,21	
A término	465	0,96 ± 0,18	
Preeclampsia en gestación actual <sup>(0)</sup>			0,836
Si	42	0,95 ± 0,19	
No	484	0,96 ± 0,19	
RCIU en gestación actual <sup>(0)</sup>			0,288
Si	74	0,94±0,19	
No	450	0,97±0,19	

<sup>(0)</sup> La comparación se realizó con U-test de Mann Whitney; IP = índice de pulsatilidad; UCIN = Unidad de Cuidados Intensivos Neonatales; RCIU = Restricción del Crecimiento Intrauterino.

permiten evaluar el desarrollo fetal y hacer una detección temprana de diferentes estados patológicos, permitiendo un abordaje temprano. El DV, es una herramienta en el estudio del estado hemodinámico fetal, cuya alteración, puede indicar información valiosa sobre la circulación feto-placentaria.<sup>13,14,22</sup>

En este estudio se caracterizó en primer trimestre el comportamiento del DV en relación con la biometría fetal (LCC, TN), así como con las características sociodemográficas, ecográficas, clínicas y postnatales de las gestantes, permitiendo destacar algunos hallazgos como un comportamiento normal del DV en primer trimestre de gestación, y una correlación negativa entre el IPDV y la LCC.

Se buscó una relación entre el crecimiento fetal intrauterino con el marcador DV en primer trimestre. Las alteraciones en el crecimiento tienen un impacto en cuanto al pronóstico fetal y la vida adulta (relación entre presencia de RCIU y enfermedad cardiovascular en la adultez)<sup>2</sup>, siendo el seguimiento de gran importancia para determinar su pronóstico. En este sentido, el DV tiene un importante rol en la detección de estados de insuficiencia placentaria, que, asociados a la hipoxia, alteran el crecimiento fetal.<sup>23-25</sup> De esta forma, en este estudio se buscó una relación entre el parámetro biométrico LCC fetal de primer trimestre y el DV, encontrándose una correlación negativa entre el IPDV y la longitud cefalocaudal en primer trimestre ( $p < 0,05$ ). Relación que puede ser explicada ya que mientras avanza la gestación, este vaso crece junto con el resto de las estructuras fetales,<sup>11</sup> aumentando el calibre del DV y favoreciendo una disminución en su resistencia y, consiguientemente en su índice de pulsatilidad, por lo

que entre más aumenta el tamaño del feto, la resistencia producida en el vaso va a ser mucho menor en condiciones normales. Esta correlación indicaría entonces, que el IPDV podría ser un marcador temprano para determinar alteraciones de crecimiento en primer trimestre. Al hacer la revisión de la literatura, no se encontró literatura científica previa que describa previamente esta relación, por lo que se abre camino al estudio del DV como marcador temprano de alteraciones del crecimiento fetal.

Entre las fortalezas de este estudio están el tamaño de la muestra y ser uno de los primeros estudios en Colombia y en Latinoamérica en valorar el DV como marcador primario en relación con el crecimiento fetal. Una de las limitaciones del estudio, es la baja frecuencia de fetos con anomalía en la onda de flujo del DV, aunque la limitación más importante es el diseño de estudio transversal, que no permite inferencia causal. Sin embargo, este diseño no nos ha impedido observar la relación entre el IPDV respecto a la LCC.

En conclusión, en el presente estudio se pudo comprobar que existe una relación entre el IPDV respecto a la LCC, señalando un interés de este marcador en relación con las alteraciones del crecimiento fetal, sin embargo, se requieren más estudios para determinar la utilidad entre esta variable respecto al crecimiento fetal.

## Agradecimientos

Agradecemos a los centros: Unidad de Diagnóstico Prenatal Ecodiagnóstico El Bosque, la Clínica El Bosque y la Unidad de Servicios de Salud Suroccidente - Hospital Occidente de Kennedy que brindaron su asistencia y a

todas las gestantes que participaron para el desarrollo de este trabajo.

### Contribución de los autores

Ramírez MAM y Gamboa VMV: concepción y diseño del trabajo, análisis y interpretación de los resultados, redacción y revisión crítica del manuscrito.

Infante XCR: Concepción y diseño del trabajo, recolección / obtención de datos, análisis y interpretación de los resultados, redacción y revisión crítica del manuscrito, Aporte de pacientes o material de estudio.

Calvo MU: concepción y diseño del trabajo, recolección / obtención de datos, análisis y interpretación de los resultados, redacción y revisión crítica del manuscrito, Aporte de pacientes o material de estudio.

Hernández AMBP: Procesamiento, análisis y interpretación de los resultados, Asesoría metodológica y estadística, revisión crítica del manuscrito.

Los autores aprobaron la versión final del artículo y declaran que no existe ningún conflicto de intereses.

### Referencias

1. Turan OM, Turan S, Gungor S, Berg C, Moyano D, Gembruch U, *et al.* Progression of Doppler abnormalities in intrauterine growth restriction. *Ultrasound Obstet Gynecol.* 2008 Aug; 32 (2): 160-7.
2. Visentin S, Grumolato F, Nardelli GB, Di Camillo B, Grisan E, Cosmi E. Early origins of adult disease: Low birth weight and vascular remodeling. *Atherosclerosis.* 2014 Dec; 37 (2): 391-9.
3. Papageorgiou AT, Ohuma EO, Altman DG, Todros T, Ismail LC, Lambert A, *et al.* International standards for fetal growth based on serial ultrasound measurements: The Fetal Growth Longitudinal Study of the INTERGROWTH-21st Project. *Lancet.* 2014 Sep; 384 (9946): 869-79.
4. Audette MC, Kingdom JC. Screening for fetal growth restriction and placental insufficiency. *Semin Fetal Neonatal Med.* 2018Apr; 23 (2): 119-25.
5. Committee Opinion N° 611. Method for Estimating Due Date. *Obstet Gynecol.* 2014 Oct; 124 (4): 863-6.
6. Salomon L, Hourrier S, Fanchin R, Ville Y, Rozenberg P. Is first-trimester crown-rump length associated with birthweight? *BJOG.* 2011 Sep; 118 (10): 1223-8.
7. Cho K, Dunne C, Albert AYK, Havelock JC. Adverse perinatal outcomes associated with crown-rump length discrepancy in in vitro fertilization pregnancies. *Fertil Steril.* 2018 Jan; 109 (1): 123-9.
8. Reljič M. The significance of crown-rump length measurement for predicting adverse pregnancy outcome of threatened abortion. *Ultrasound Obstet Gynecol.* 2001 Jun; 17 (6): 510-2.
9. Nicolaidis KH. A model for a new pyramid of prenatal care based on the 11 to 13 weeks' assessment. *Prenat Diagn.* 2011 Jan; 31 (1): 3-6.
10. Kiserud T. Hemodynamics of the ductus venosus. *Eur J Obstet Gynecol Reprod Biol.* 1999 Jun; 84 (2): 139-47.
11. Kiserud T. The ductus venosus. *Semin Perinatol.* 2001 Feb; 25 (1): 11-20.
12. Hernandez-Andrade E, Patwardhan M, Cruz-Lemini M, Luewan S. Early Evaluation of the Fetal Heart. *Fetal Diagn Ther.* 2017; 42 (3): 161-73.
13. Seravalli V, Miller JL, Block-Abraham D, Baschat AA. Ductus venosus Doppler in the assessment of fetal cardiovascular health: an updated practical approach. *Acta Obstet Gynecol Scand.* 2016 Jun; 95 (6): 635-44.
14. Braga M, Moleiro ML, Guedes-Martins L. Clinical Significance of Ductus Venosus Waveform as Generated by Pressure- volume Changes in the Fetal Heart. *Curr Cardiol Rev.* 2019 May 6; 15 (3): 167-76.
15. Baschat AA. Fetal responses to placental insufficiency: an update. *BJOG.* 2004 Oct; 111 (10): 1031-41.
16. Nardoza LMM, Caetano ACR, Zamarian ACP, Mazzola JB, Silva CP, Marçal VMG, *et al.* Fetal growth restriction: current knowledge. *Arch Gynecol Obstet.* 2017 May 11; 295 (5): 1061-77.
17. Kanagawa T, Ishii K, Yamamoto R, Sasahara J, Mitsuda N. Fetal Outcomes Associated with the Sequence of Doppler Deterioration in Severely Growth-Restricted Fetuses. *J Ultrasound Med.* 2021 Nov 13; 40 (11): 2307-15.
18. The Fetal Medicine Foundation. Ductus venosus flow [Internet]. [acceso en 2022 mar 3]. Disponible en: <https://fetalmedicine.org/fmf-certification-2/ductus-venosus-flow>
19. Maiz N, Kagan KO, Milovanovic Z, Celik E, Nicolaidis KH. Learning curve for Doppler assessment of ductus venosus flow at 11 + 0 to 13 + 6 weeks' gestation. *Ultrasound Obstet Gynecol.* 2008 May; 31 (5): 503-6.
20. Borrell A, Quintó L, Fortuny A, Boroblo V, Mercadé I, Goncé A, *et al.* Translucencia nucal y ductus venoso: Valores de referencia en el primer trimestre de la gestación. *Progresos Obstet Ginecol.* 2006 Aug; 49 (8): 434-40.
21. Bottomley C, Bourne T. Dating and growth in the first trimester. *Best Pract Res Clin Obstet Gynaecol.* 2009 Aug; 23 (4): 439-52.

22. Sandoval I, Véliz R, Sepúlveda Á, Candia AA, Herrera EA. Utilidad de la ecografía Doppler en el diagnóstico, el pronóstico y el manejo de la restricción del crecimiento fetal: situación en Chile. *Rev Chil Obstet Ginecol.* 2022 Jul 12; 87 (3): 218-28.
23. Turan Ş, Turan ÖM. Harmony Behind the Trumped-Shaped Vessel: the Essential Role of the Ductus Venosus in Fetal Medicine. *Balkan Med J.* 2018 Mar 15; 35 (2): 124-30
24. Pimiento Infante LM, Beltrán Avendaño MA. Restricción del crecimiento intrauterino: una aproximación al diagnóstico, seguimiento y manejo. *Rev Chil Obstet Ginecol.* 2015 Dec; 80 (6): 493-502.
25. Maršál K. Preeclampsia and intrauterine growth restriction: placental disorders still not fully understood. *J Perinat Med.* 2017 Oct 26; 45 (7): 775-7.

---

Recibido el 18 de Noviembre de 2021

Versión final presentada el 22 de Septiembre de 2022

Aprobado el 27 de Octubre de 2022

---

Editor Asociado: Alex Sandro Rolland